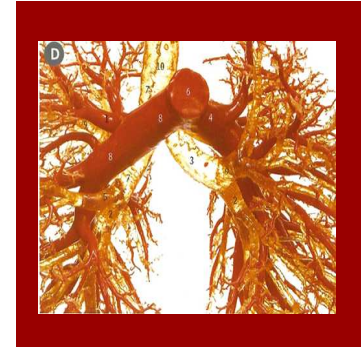

TROMBOEMBOLISMO PULMONAR: DESCRIPCIÓN DE LAS CARACTERÍSTICAS CLÍNICAS, RADIOLÓGICAS Y SU EVOLUCIÓN

Vigil Laura, Sota Luis A., Expósito Ana R., Bedate Pedro, Vázquez María J., Cano Arantza, Molinos Luis, Casan Pere.

Área del Pulmón-INS-HUCA. Oviedo

INTRODUCCIÓN



SIGNOS Y SÍNTOMAS INESPECÍFICOS

DIFÍCIL DIAGNÓSTICO CLÍNICO

INTRODUCCIÓN



Patología con alta
tasa de mortalidad

OBJETIVO



- Evaluar a los enfermos con Tromboembolismo pulmonar (TEP) agudo detectados de forma casual en nuestro hospital, definiendo los factores de riesgo asociados así como sus características clínicas, radiológicas y evolutivas.

METODOLOGÍA



**Estudio
observacional**

**Enero 2009-
Junio 2010**

TAC

**DIAGNÓSTICO
CASUAL DE
TEPA**

RESULTADOS



**258 CASOS
DE TEPA**

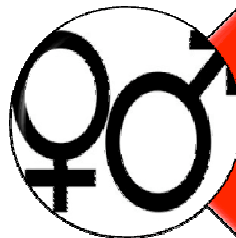


**31 (12%)
CASUALES**

RESULTADOS



EDAD (años) $69 \pm 11,5$

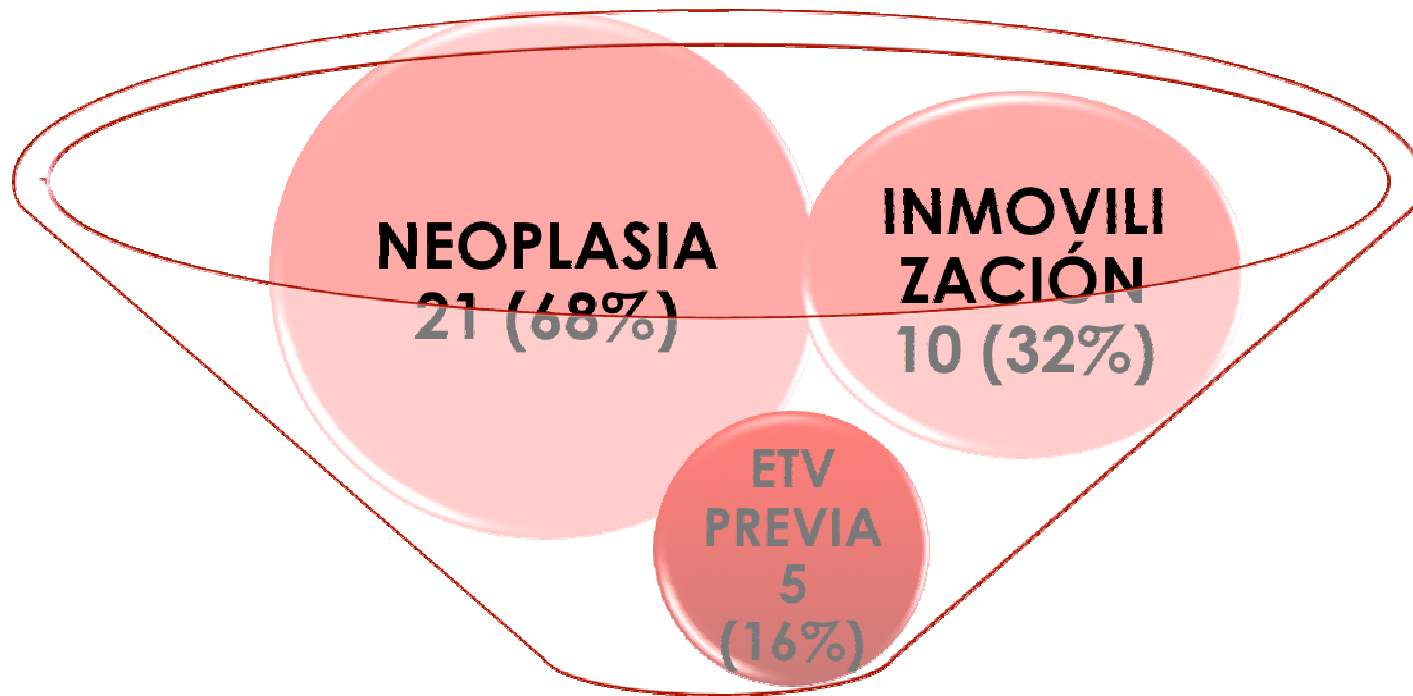


**16 HOMBRES
15 MUJERES**



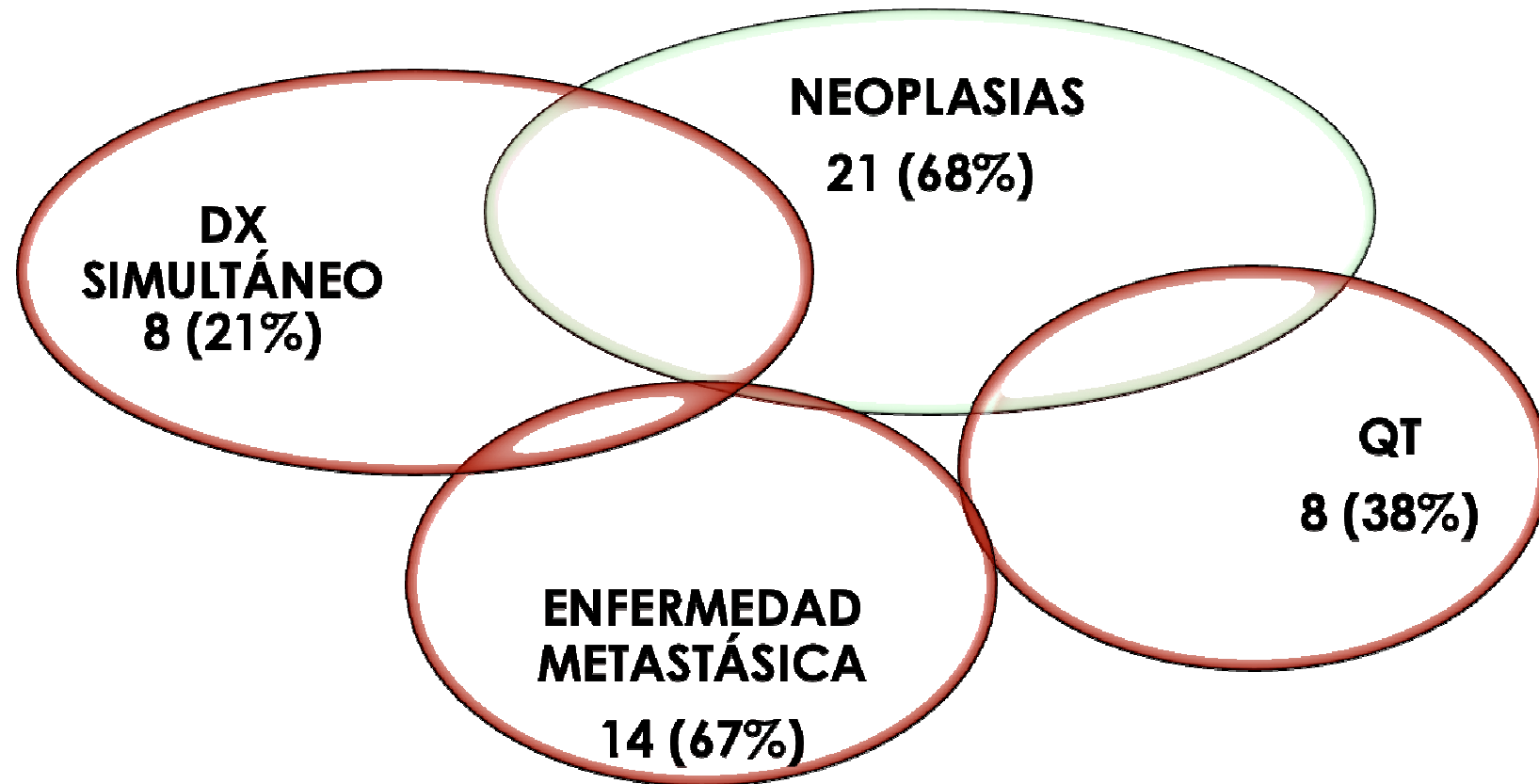
**22 HOSPITALIZADOS
9 AMBULATORIOS**

RESULTADOS

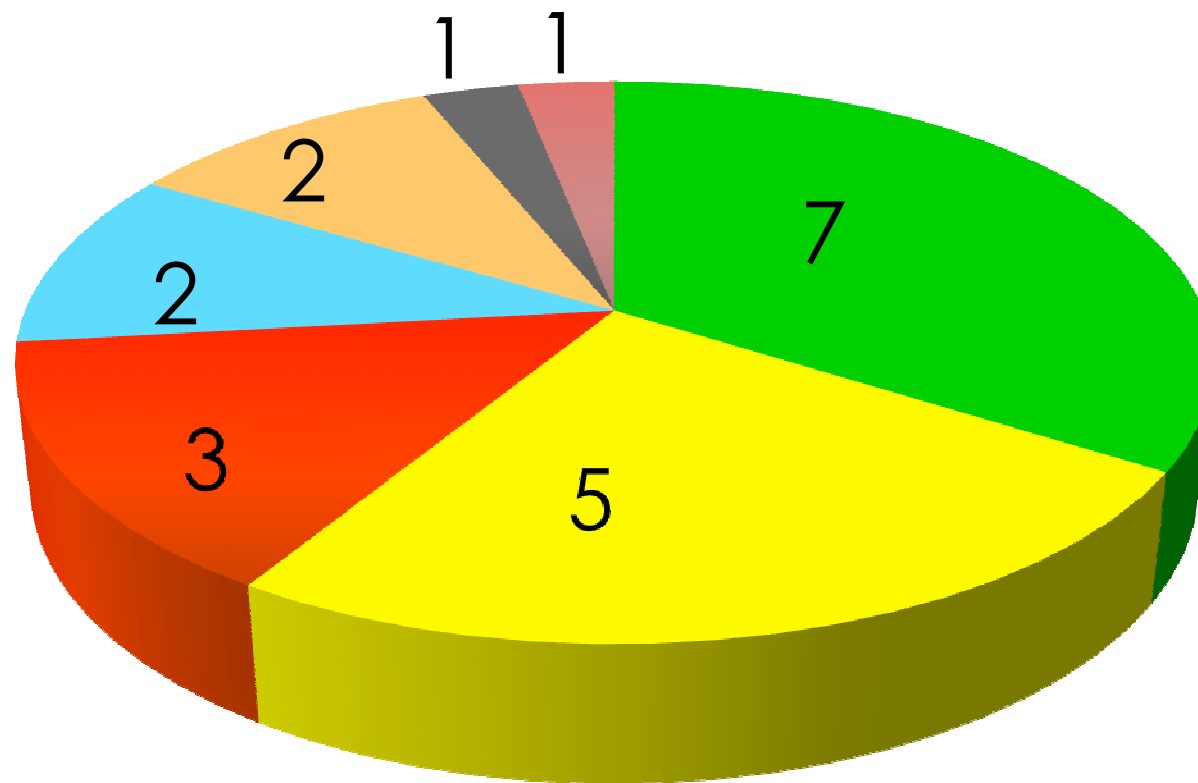
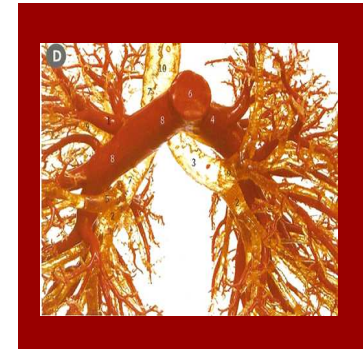

FACTORES DE RIESGO

RESULTADOS

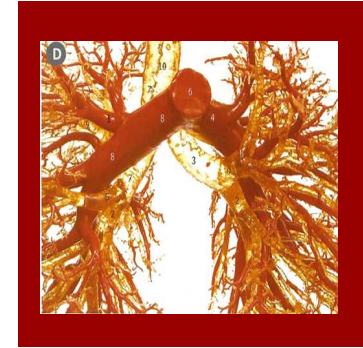

RESULTADOS



- PULMÓN
- DIGESTIVO
- HEMATOLÓGICA
- GINECOLOGICO
- DESCONOCIDO
- MAMA
- SARCOMA

RESULTADOS



DIAGNÓSTICO

**TAC control
neoplasia 12
(39%)**

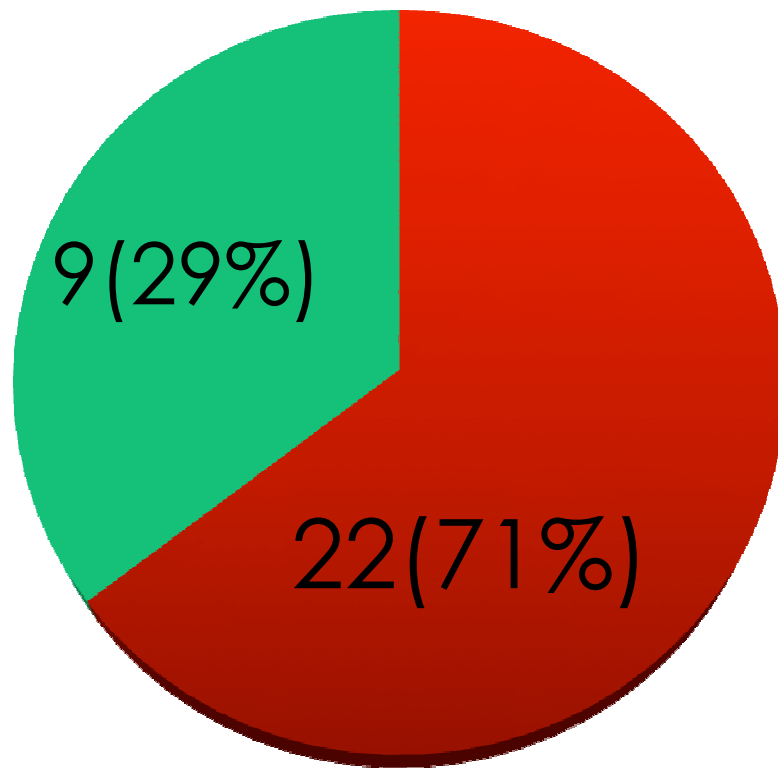
**TAC buscando
neoplasia 10
(32%)**

**TAC tras
indicios en ETT**

**TAC
abdominal 6
(19%)**

**TAC tras
indicios en
EKG**

RESULTADOS



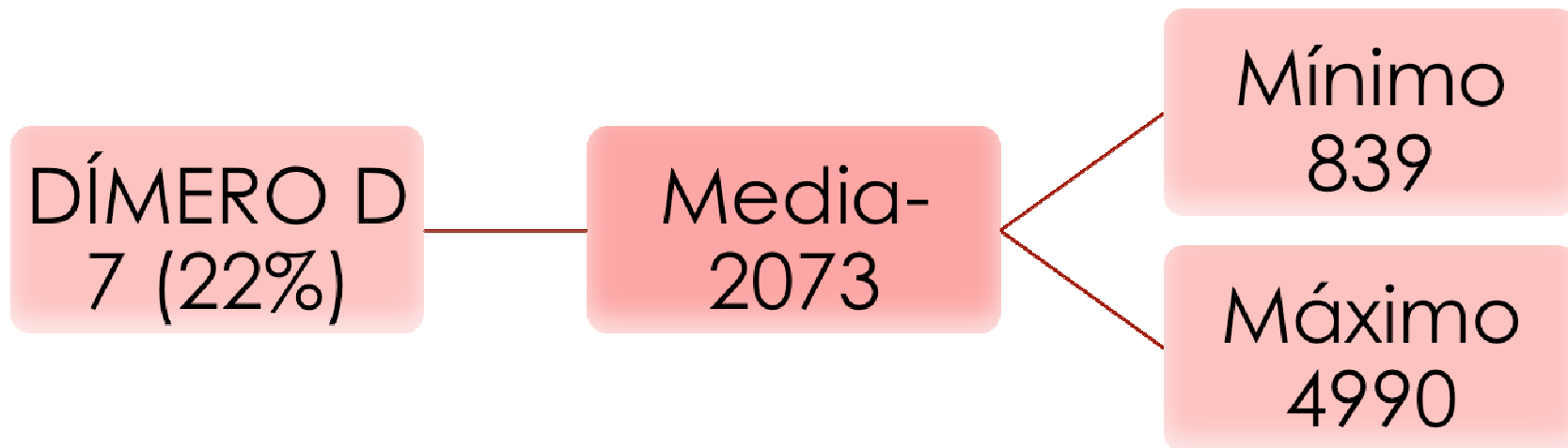
■ ASINTOMÁTICOS

■ ALGÚN SINTOMA

RESULTADOS



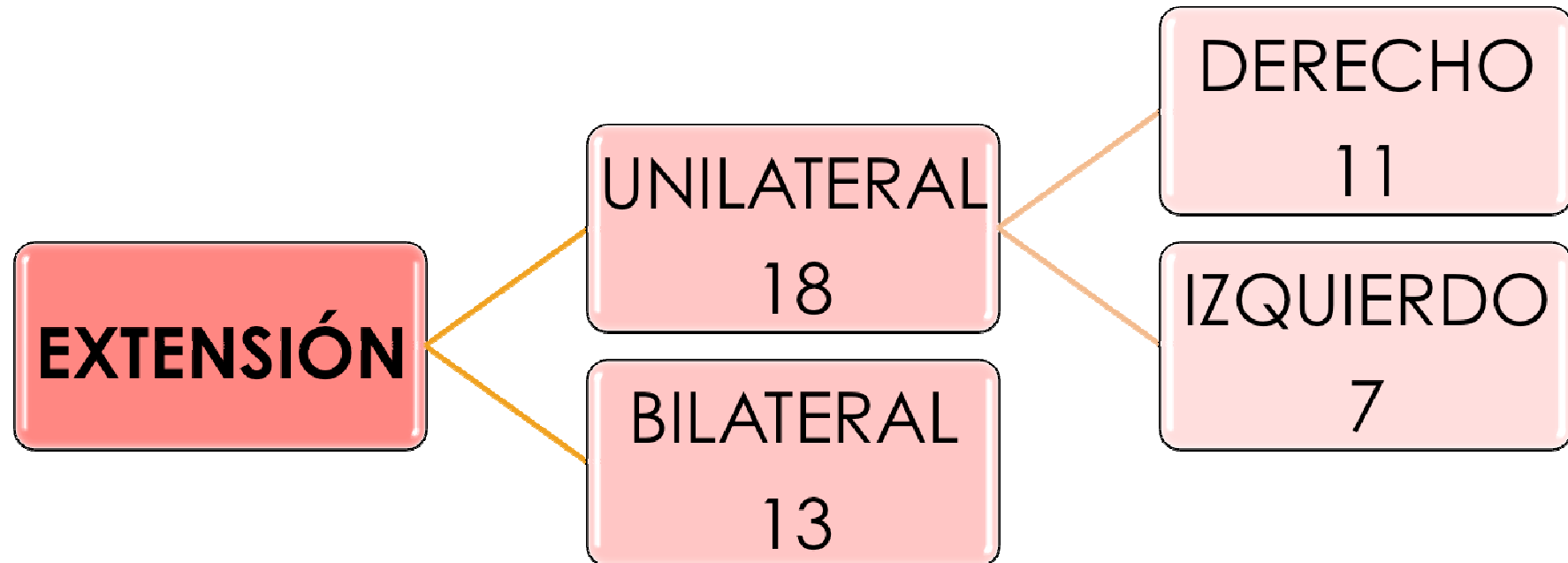
LABORATORIO



RESULTADOS



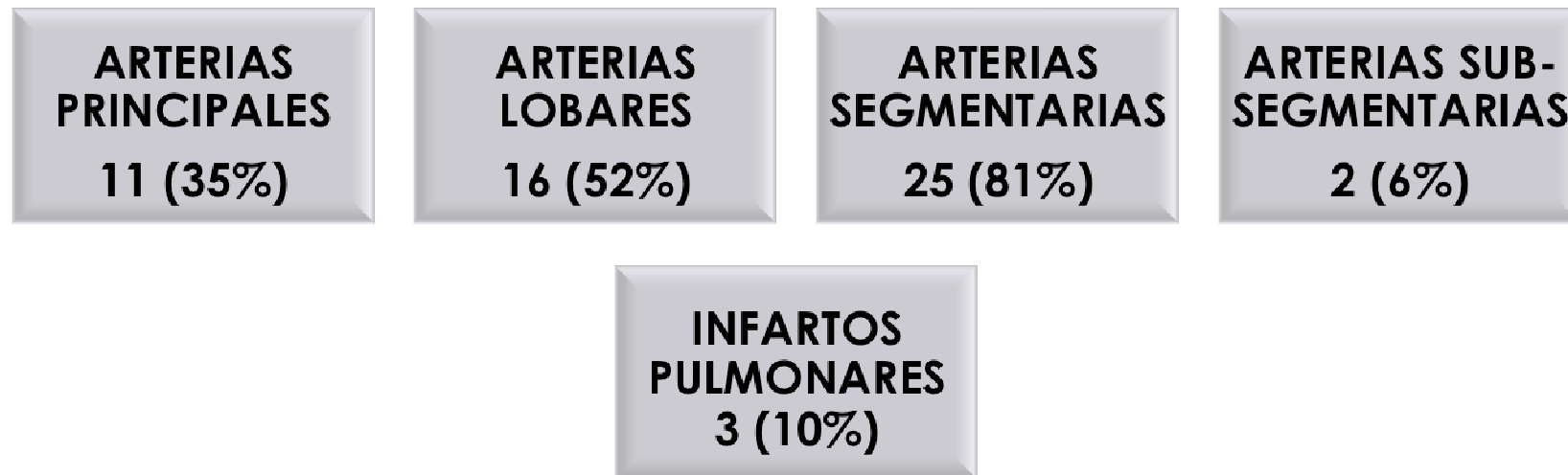
PRUEBAS DE IMAGEN



RESULTADOS



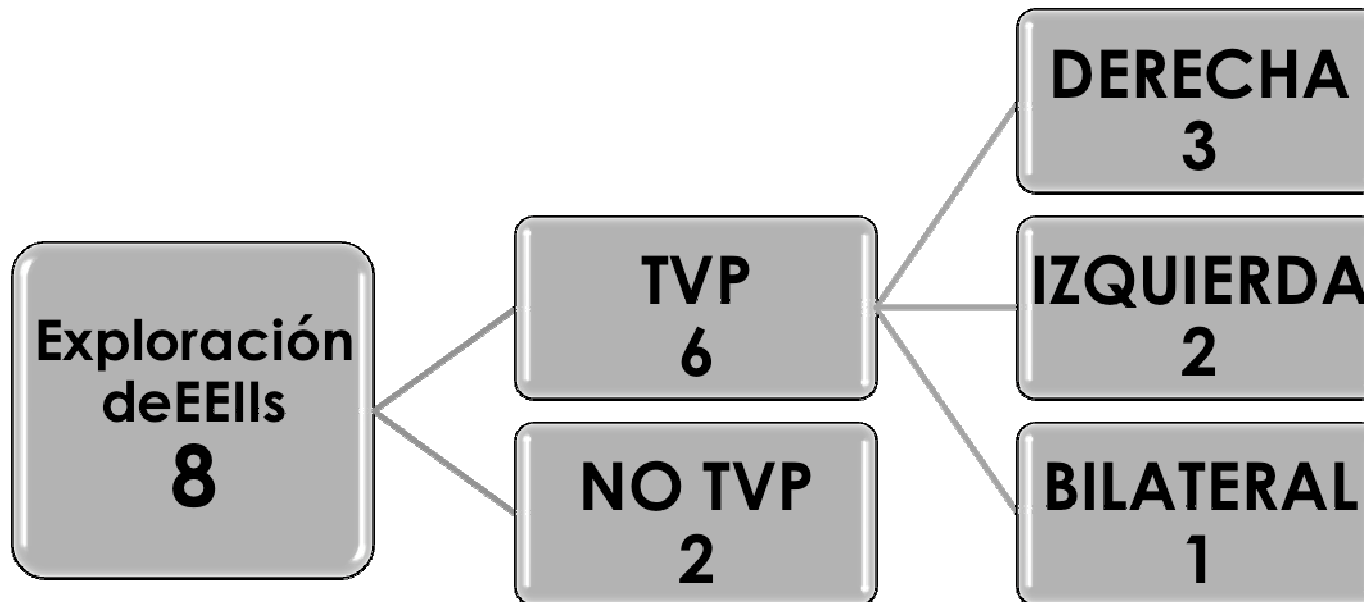
PRUEBAS DE IMAGEN



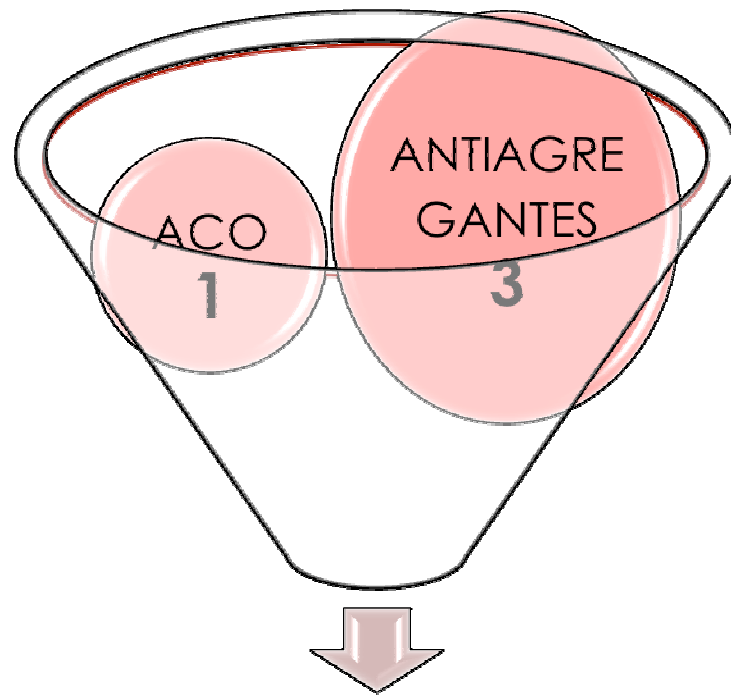
RESULTADOS



TROMBOSIS VENOSA PROFUNDA
(Se exploró en 8 pacientes)



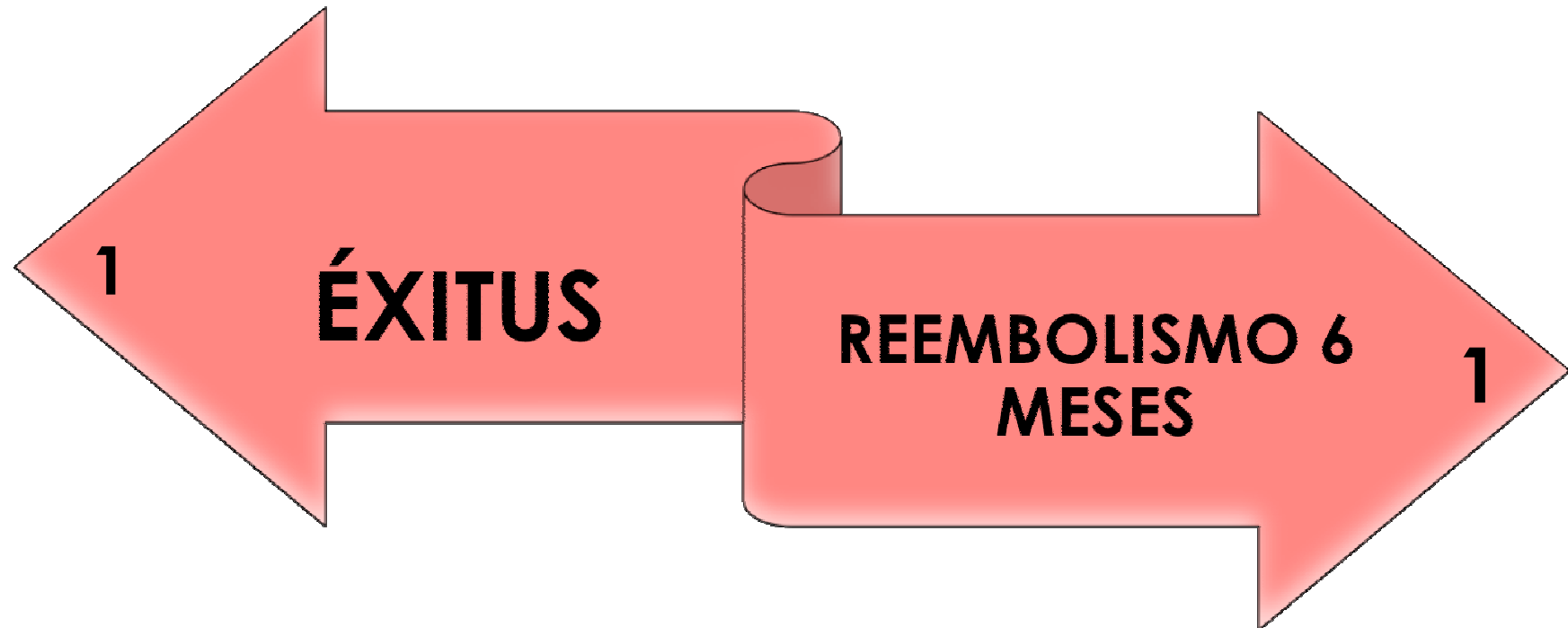
RESULTADOS



TRATAMIENTO PREVIO

RESULTADOS

EVOLUCIÓN



CONCLUSIONES

- El hallazgo casual de un TEP en pacientes asintomáticos es más frecuente de lo que se sospecha, sobre todo en pacientes oncológicos, siendo en general su evolución buena y sin repercusión en el pronóstico vital de estos pacientes.



GRACIAS

